

Gastritis necrotizante: Caso clínico

Francisco Barrera M.⁽¹⁾, Paulina Cuevas M.⁽²⁾, María Eugenia Morales F.⁽¹⁾,
Carlos Wong A.⁽³⁾, Vania Van der Linde⁽⁴⁾, Gonzalo Méndez O.⁽⁴⁾,
Sergio González B.⁽⁴⁾ y Arnoldo Riquelme P.⁽¹⁾

NECROTIZING GASTRITIS: CASE REPORT

Necrotizing gastritis is an infrequent severe pathology. The rich vascular supply and intramural arterial anastomosis protects stomach from vascular disease and embolism. Gastric infarction and necrosis presents as an acute abdominal emergency that requires rapid resolution, which in general includes surgery. Other important etiologies reported are chemical agents, mechanical distention, postoperative, bulimia and infectious diseases. In this article, we report a case of necrotizing gastritis in a 29 years-old male patient, with chronic consumption of NSAIDs for low back pain. He was admitted in the emergency room due to acute abdominal pain that appeared, after alcohol and raw fish consumption. Antral wall thickening was observed in the abdominal computed tomography. Upper gastric endoscopy showed necrosis of antral mucosa and biopsies confirmed necrotizing gastritis. He received medical therapy with antibiotics and proton pump inhibitors with an excellent response with clinical and endoscopic resolution in one month.

Key words: Necrotizing gastritis, non-steroidal-anti-inflammatory-drugs (NSAIDs), alcohol, gastric ischemia.

Introducción

La gastritis necrotizante es una entidad infrecuente dentro de las múltiples patologías que pueden afectar al estómago. Su prevalencia es desconocida, el diagnóstico se realiza muchas veces como hallazgo en laparotomía exploradora o autopsias de pacientes con abdomen agudo¹. Los primeros reportes fueron descritos en 1951, fecha en que se publicó un estudio de 23.836 autopsias a lo largo de 12

años en los cuales se encontraron 3 casos de necrosis completa del estómago y 1 caso de necrosis parcial². La presencia de dolor abdominal agudo es uno de los signos clínicos más sugerentes, la tomografía computada de abdomen y la endoscopia alta son los pilares diagnósticos. La biopsia gástrica certifica la necrosis, pero generalmente es tardía para el manejo. El objetivo del presente artículo es presentar un caso clínico y revisar la literatura existente sobre este tema.

Pontificia Universidad Católica de Chile:

⁽¹⁾ Departamento de Gastroenterología.

⁽²⁾ Escuela de Medicina.

⁽³⁾ Radiología.

⁽⁴⁾ Anatomía patológica.

Recibido: 13/10/2009

Aceptado: 12/11/2009

Caso clínico

Varón de 29 años de edad, chileno, con antecedente de uso crónico de anti-inflamatorios no esteroideos (AINES) por lumbalgia post ejercicio. Refiere historia de consumo de pescado crudo y alcohol, tras lo que presenta dolor abdominal en epigastrio caracterizado como tipo puntada, sin irradiación ni otros síntomas asociados. Consulta en servicio de urgencia luego de 6 horas de evolución del cuadro, que se maneja inicialmente con uso de antiespasmódicos endovenosos, sin buena respuesta, motivo por el cual se decide hospitalizar.

Al examen físico se encontraba afebril, normotenso y con taquicardia leve en relación a crisis de dolor abdominal. No presentaba palidez ni ictericia. Presentaba sensibilidad a la palpación de epigastrio. Sin dolor lumbar a la puño percusión ni signos de irritación peritoneal. Los exámenes generales de ingreso, mostraron los siguientes resultados: Hematocrito: 45,2%; Hemoglobina 16.0 gr/dL; Leucocitos: 10.000/mm³; VHS 14 mm/h; Proteína C reactiva: 0,1 mg/dL; Creatinina: 0,81 mg/dL; TP: 79%; INR: 1,1.

Por sospecha de pancreatitis se solicitan los siguientes exámenes: Amilasa; 115 UI/L y Lipasa: 27 UI/L que resultan en rangos normales. Además, por presentar factores de riesgo para enfermedades de transmisión sexual, se solicita serología para virus de hepatitis B, C y VIH, resultando negativos. Durante la evolución intrahospitalaria presenta dolor de gran intensidad y vómitos alimentarios, sin fiebre ni diarrea, requiriendo manejo del dolor con opioides, con mala respuesta clínica.

Se solicita tomografía computada de abdomen y pelvis observándose vesícula biliar y páncreas de aspecto normal. Como hallazgo se ve engrosamiento del antro, sin gas en la pared gástrica ni colecciones intrabdominales (Figura 1) por lo que se complementa el estudio con endoscopia digestiva alta (EDA) que muestra áreas de necrosis puntiforme en valles y pliegues del cuerpo gástrico (Figura 2A) y extensa necrosis de la mucosa antral (Figura 2B). Se toman biopsias gástricas para análisis histológico y muestras para citometría de flujo para descartar linfoma gástrico. Las biopsias de esófago y estómago mostraron inflamación acentuada, erosiones, y extensas zonas de

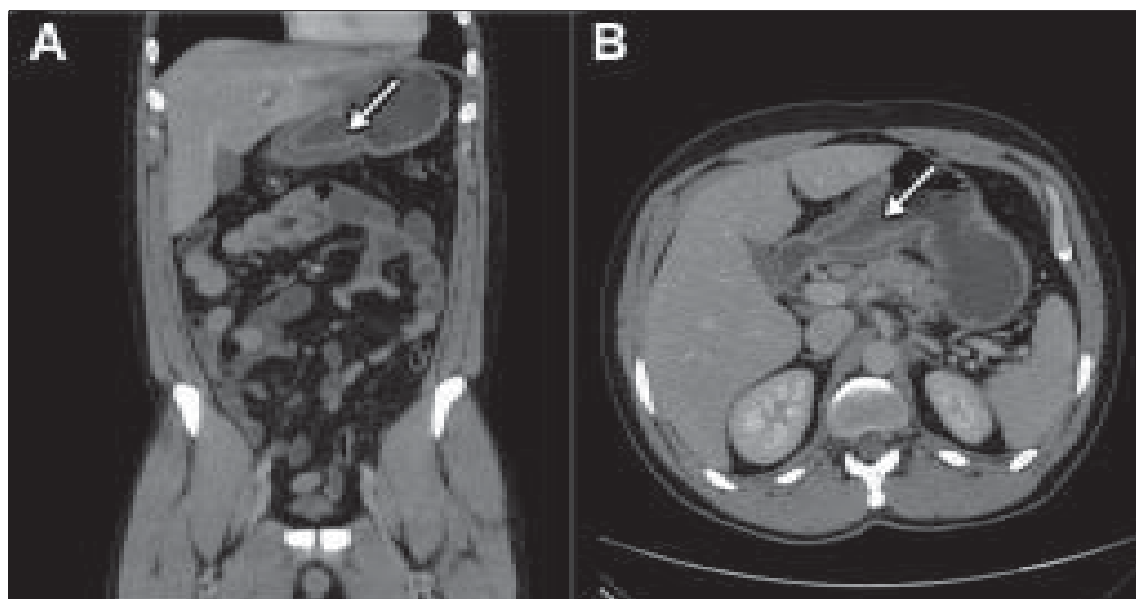


Figura 1. Tomografía computada de abdomen y pelvis muestra engrosamiento concéntrico de predominio submucoso de la región antro-pilórica gástrica, sin evidencias de neumatosis ni colecciones intraabdominales. (A) Corte Coronal, (B) Corte Horizontal.

necrosis; las biopsias de duodeno mostraron duodenitis erosiva intensa con signos de reepitelización. El estudio con citometría de flujo fue negativo para síndrome linfoproliferativo.

El paciente evoluciona favorablemente con disminución del dolor abdominal mediante uso de Tramadol y bloqueo de ácido con Omeprazol 40 mg ev c/12 hrs. Debido al riesgo de translocación bacteriana y perforación se indica ceftriaxona y metronidazol en forma profiláctica. Es dado de alta en buenas condiciones generales al quinto día de hospitalización. En el control post alta a los 7 días, el paciente aún

presentaba escaso malestar post-prandial. En control post alta al mes del inicio del cuadro clínico, se encuentra clínicamente asintomático y se decide realizar un control endoscópico que muestra completa resolución de las lesiones necróticas del cuerpo y antro gástrico. Sin embargo, en el antro se observan áreas de retracción y reepitelización completa de la mucosa que sugieren un compromiso más profundo que la sub-mucosa a nivel antral (Figura 2). El paciente es dado de alta, suspendiendo el uso de AINES y restringiendo el consumo de alcohol.

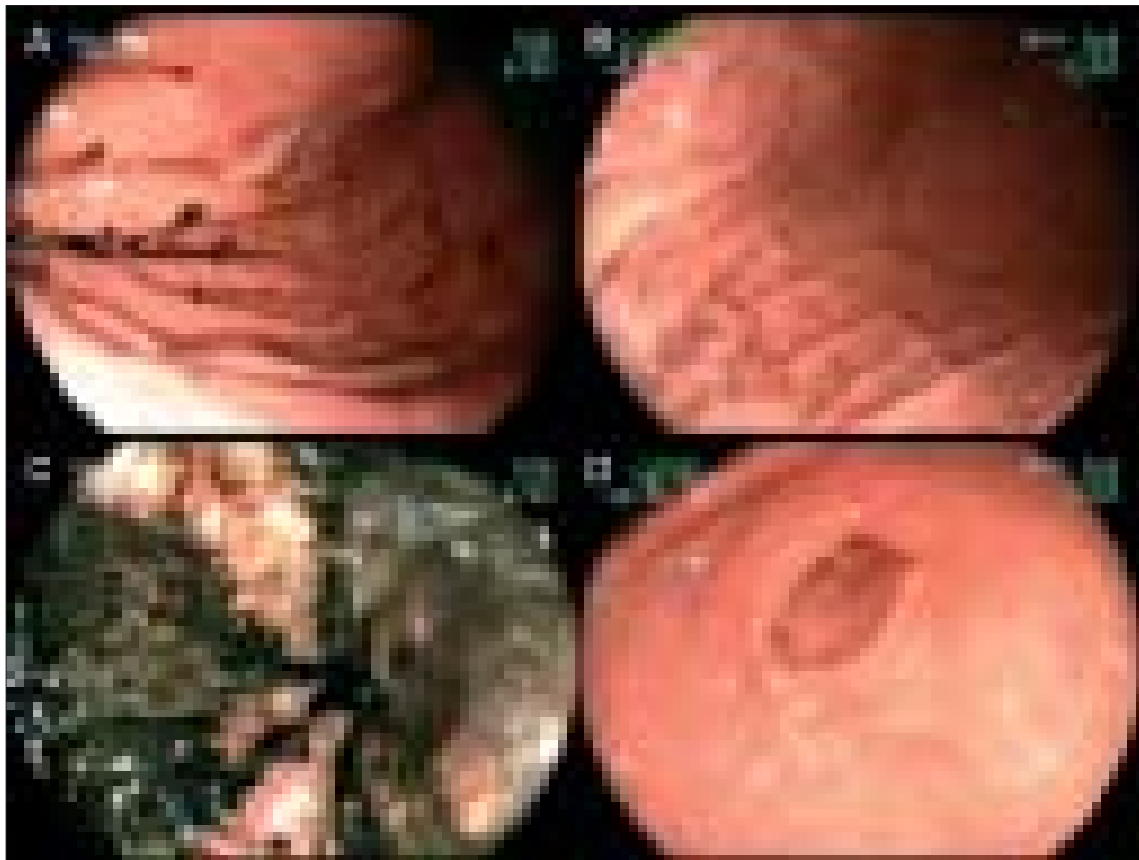

Figura 2. (A) Cuerpo gástrico con lesiones necróticas puntiformes en pliegues y valles en procedimiento endoscópico de ingreso. (B) Control endoscópico al mes que muestra recuperación completa de las lesiones previamente descritas en figura 2.A. (C) Extenso compromiso necrótico de la mucosa antral en procedimiento endoscópico de ingreso. (D) Control endoscópico al mes que muestra reepitelización de la mucosa antral. Sin embargo, se observan áreas retráctiles cicatrizales.

Discusión

La gastritis necrotizante es una enfermedad muy grave e infrecuente. Determinados hallazgos clínicos orientan al diagnóstico, facilitando un tratamiento precoz. Los factores de riesgo asociados como el tabaquismo, hipertensión arterial y enfermedad vascular aterosclerótica permiten su sospecha diagnóstica. Clínicamente se manifiesta con dolor abdominal intenso, de inicio súbito, que puede ser acompañado de náuseas, vómitos, hematemesis, melena, signos peritoneales e íleo, estos últimos especialmente en caso de perforación gástrica. Menos frecuentemente puede presentarse como antropatía erosiva refractaria a tratamiento³ o bien gastroparesia⁴ en casos de evolución crónica. El engrosamiento de las paredes gástricas y especialmente, la presencia de aire dentro de la pared gástrica, visualizada en la tomografía computada ha sido previamente reportada como un hallazgo frecuente en el estudio de imágenes¹. Los hallazgos endoscópicos también pueden sugerir el diagnóstico al observarse un engrosamiento irregular de la mucosa gástrica y presencia de una coloración púrpura de los pliegues gástricos proximales. En pacientes con enfermedad vascular preexistente, estos hallazgos deben alertar al endoscopista ante la posibilidad de isquemia gástrica. La histología si bien confir-

ma el diagnóstico, generalmente es tardía para las decisiones terapéuticas¹.

Entre las causas de origen vascular se han reportado casos de fenómenos trombóticos y embólicos⁵⁻⁷ llegando a complicarse con perforación gástrica. Otras causas no vasculares incluyen: consumo de agentes corrosivos⁸⁻¹⁰, bulimia, presencia de hernia diafragmática, isquemia postquirúrgica¹¹⁻¹³, inyectoterapia con adrenalina para hemostasia por vía endoscópica¹ e idiopáticas¹⁴ (Tabla 1). La etiología mecánica como causa de necrosis gástrica, ha sido relacionada con dilatación excesiva del estómago en forma aguda, como lo reportan 4 casos de adolescentes con anorexia nerviosa, posterior a ingesta de alimentos¹⁵⁻¹⁸.

Con respecto a las infecciones, se han observado variados agentes causales de necrosis gástrica, entre ellos podemos mencionar: *Bacillus cereus*, reportándose un caso de una mujer de 37 años con leucemia mieloblástica aguda, que presenta gastritis necrotizante causada por este patógeno¹⁹, *Helicobacter pylori*, Citomegalovirus, *Streptococo pyogenes*²⁰, *Escherichia coli*²¹, *Helicobacter heilmannii*²², *Clostridium perfringens*²³ y *Candida albicans*, este último en particular en inmunocomprometidos.

El caso presentado, tiene como antecedente uso crónico de anti-inflamatorios no esteroidales (AINES). En relación a éstos, los mecanismos

Tabla 1. Principales etiologías de gastritis necrotizante

Etiología	n casos reportados	Autores (referencia)
Trombosis arterial	3	Challand C (5); Kumaran C (6); Lin JI (7)
Ingesta de cáusticos	7	Berry WB (8); Sano D (9); Ismael F (10)
Bulimia	4	Trindade EN (15); Arie E (16); Turan M (17); Lunc S (18)
Infecciones	9	Le Scanff J (19); Dharap SB (20); Martínez-Chamorro C (21); Cales V (22); Holdsworth RJ (23)
Post-quirúrgica	47	Sharlow JW (11); Ivanov NI (12); Couinaud C (13).
Pancreatitis	1	Soria Aledo V (32)
Enfermedad inflamatoria intestinal	1	García-Aguilar J (33)
Idiopática	1	McKelvie PA (14)

por los que ejercen su efecto tóxico sobre la mucosa gástrica son tres: 1) Bloqueo de la enzima COX 1 y 2, lo que inhibe la síntesis de prostaglandinas (PGs) vasodilatadoras y favorecer la expresión de leucotrienos que promueven la adhesión de los leucocitos al endotelio vascular del estómago; 2) Aumento de la motilidad gástrica; 3) Generación de radicales libres. Todo esto se traduce en una menor perfusión a las capas superficiales de la mucosa lo que disminuye el aporte de oxígeno y nutrientes²⁴. Por otra parte, se produciría una inhibición de la fosforilación oxidativa en el epitelio gástrico y activación de apoptosis²⁵. Todo lo anterior puede llevar a daño celular, isquemia y necrosis celular. El paciente presentó también ingesta de alcohol en cantidades importantes, la cual se asocia a gastritis aguda. Los mecanismos causales incluyen: daño directo de la mucosa, activación de granulocitos, liberación de proteasas y radicales libres, agregación y activación plaquetaria, vasoconstricción y aumento de la permeabilidad vascular²⁶⁻²⁸. Todos los mecanismos descritos podrían favorecer la isquemia en la mucosa. La potenciación del daño de la mucosa con el uso combinado de AINES con alcohol ha sido previamente documentada^{28,29}.

Con respecto a la ingesta de pescado crudo, la Anisakiasis representa un diagnóstico diferencial importante de considerar dado el reporte de múltiples casos que se han presentado con abdomen agudo³⁰. Existe un caso reportado de formación de brida y necrosis intestinal asociado a Anisakis³¹. No encontramos elementos sugerentes de este parásito en la endoscopia ni en la biopsia en nuestro paciente.

El manejo de estos pacientes incluye reposo digestivo, analgesia, inhibidores de bomba de protones, antibióticos sistémicos y manejo quirúrgico con gastrectomía parcial o total en la mayoría de los casos, especialmente los de etiología vascular. En los casos con obstrucción vascular aguda y detección precoz, se debe evaluar el grado de isquemia gástrica para decidir la posibilidad de terapia endovascular o embolectomía quirúrgica y evitar de esta forma la gastrectomía.

El paciente reportado tuvo una buena res-

puesta al manejo médico, evolucionando sin dolor, y con recuperación completa de su mucosa como se evidencia en la endoscopia control. Esta evolución es infrecuente en éstos pacientes, que generalmente requieren manejo quirúrgico de urgencia. La buena respuesta pudo estar favorecida por el diagnóstico y tratamiento precoz, la ausencia de compromiso vascular, y el rápido control de los agentes causales.

Resumen

La gastritis necrotizante es una patología infrecuente muy grave. Esto se debe en parte a la rica irrigación y a las anastomosis arteriales intramurales que protegen al estómago de enfermedades vasculares y embolias. El infarto gástrico se presenta como una urgencia abdominal, que requiere resolución precoz, frecuentemente quirúrgica. Otras etiologías importantes reportadas incluyen agentes químicos, factores mecánicos, bulimia e infecciones. En este artículo se presenta el caso de un paciente de 29 años, sexo masculino, con antecedentes de uso crónico de anti-inflamatorios no esteroidales (AINEs), que ingresa a urgencia con dolor abdominal agudo, posterior al consumo de alcohol y pescado crudo. Destaca un engrosamiento antral marcado, sin neumatosis en la tomografía computada de abdomen. En la endoscopia digestiva alta se observa extensa necrosis de la mucosa antral y se confirma el diagnóstico de gastritis necrotizante por biopsias. El paciente tuvo una excelente respuesta a tratamiento con reposo intestinal, antibióticos e inhibidores de bomba de protones. Luego de 1 mes, presentó recuperación completa clínica y endoscópica.

Palabras clave: Gastritis, Gastritis necrotizante, anti-inflamatorios no esteroidales (AINEs), alcohol.

Bibliografías

- 1.- Richieri J P, Pol B, Payan M J. Acute necrotizing ischemic gastritis: clinical, endoscopic and histopathologic aspects. *Gastrointestinal Endoscopic*, 1998; 48: 210-212.

- 2.- Cohen E B. Infarction of the stomach. Report of three cases of total gastric infarction and one case of partial infarction. *Am J Med* 1951; 5: 645-652.
- 3.- Van Damne H, Jacquet N, Belaiche I, Creemers E, Limet R. Chronic ischaemic gastritis: an unusual form of splanchnic vascular insufficiency. *J Cardiovasc Surg* 1992; 33: 451-453
- 4.- Libersky S M, Koch K L, Atnip R G, Stern R M. Ischemic gastroparesis: resolution after revascularisation. *Gastroenterology* 1990; 99: 252-257.
- 5.- Challand C, Titcomb D, Armstrong C P. Pancreatic pseudocyst causing celiac artery trunk thrombosis. *JOP* 2008; 9: 512-514
- 6.- Kumaran C, Chung A F, Ooi L P, et al. Coeliac artery trunk thrombosis in acute pancreatitis causing total gastric necrosis. *ANZ J Surg* 2006; 76: 273-274.
- 7.- Lin J I, Park Y S, Gopalsway N. Gastric infarction. *South Med J* 1991; 84: 406-407.
- 8.- Berry W B, Hall R A, Jordan G L Jr. Necrosis of the entire stomach secondary to ingestion of a corrosive acid; Report of a patient successfully treated by total gastrectomy. *American Journal of Surgery* 1965; 109: 652-655.
- 9.- Sano D, Wandaogo A, Cisse R, et al. Single stage total gastrectomy and esophago-jejunal anastomosis for caustic necrosis. *Med Trop (Mars)* 1996; 56: 102-103.
- 10.- Ismael F, Tazi K, Errougani A, Mohsine R, et al. Immediate esophagojejunal anastomosis after total gastrectomy for caustic necrosis. Apropos of 5 cases. *J Chir (Paris)* 1996; 133: 132-133.
- 11.- Sharlow J W, Cone J B, Schaefer R F. Acute gastric necrosis in the postoperative period. *South Med J* 1989; 82: 529-530.
- 12.- Ivanov N I. Ischemic necrosis of the gastric fundus after selective proximal vagotomy. *Vestn Khir Im I I Grek* 1985; 135: 132-133.
- 13.- Couinaud C. Ischemic necrosis of the lesser curvature of the stomach after supraselective vagotomy. Apropos of 2 personal cases and 43 cases published in the literature. *J Chir (Paris)* 1983; 120: 77-83.
- 14.- McKelvie P A, McClure D N, Fink R L. Two cases of idiopathic acute gastric necrosis. *Pathology* 1994; 26: 435-438.
- 15.- Trindade E N, von Diemen V, Trindade M R. Acute gastric dilatation and necrosis: a case report. *Acta Chir Belg* 2008; 108: 602-603
- 16.- Arie E, Uri G, Bickel A. Acute gastric dilatation, necrosis and perforation complicating restrictive-type anorexia nervosa. *J Gastrointest Surg* 2008; 12: 985-987.
- 17.- Turan M, Sen M, Canbay E. Gastric necrosis and perforation caused by acute gastric dilatation: report of a case. *Surg Today* 2003; 33: 302-304.
- 18.- Lunc S, Rikkers A, Stnescu A. Acute massive gastric dilatation: severe ischemia and gastric necrosis without perforation. *Rom J Gastroenterol* 2005; 14: 279-283.
- 19.- Le Scanff J, Mohammed I, Thiebaut A, Martin O, Argaud L, Robert D. Necrotizing gastritis due to *Bacillus cereus* in an immunocompromised patient. *Infection* 2006; 34: 98-99.
- 20.- Dharap S B, Ghag G, Biswas A. Acute necrotizing gastritis. *Indian J Gastroenterol* 2003; 22: 150-151.
- 21.- Martínez-Chamorro C, Martínez E, Gil-Fernández J J, Escudero A, Acevedo A, Fernández-Rañada J M. Acute necrotizing gastritis by *Escherichia coli* in a severely neutropenic patient. *Haematologica* 2002; 87: ELT01.
- 22.- Cales V, Pariente A, Benazzouz P, Berthelemy P, Etcharry F. *Helicobacter heilmannii* ulceronecrotic acute gastritis: apropos of 5 cases. *Annals of Pathology* 2000; 20: 612-615.
- 23.- Holdsworth R J. Fatal postoperative gastric necrosis caused by *Clostridium perfringens*. *Eur J Surg* 1992; 158: 447-449.
- 24.- Laine L, Tekeuchi K, Tarnawski A. Gastric Mucosal Defense and Cytoprotection: Bench to Bedside. *Gastroenterology* 2008; 135: 41-60
- 25.- Husain S S, Szabo I L, Pai R, et al. MAP (ERK-2) kinase-a key target for NSAIDs-induced inhibition of gastric cancer cell proliferation and growth. *Life Sci* 2001; 69: 3045-3054.
- 26.- Teyssen S, Singer M. Alcohol-related diseases of the oesophagus and stomach. *Best Practice & Research Clinical Gastroenterology* 2003; 17: 557-573.
- 27.- Teyssen S, Singer M V. Alkohol und Magen. In Singer MV & Teyssen S (eds) *Alkohol und Alkoholfolgekrankheiten*. Heidelberg: Springer 1999; pp 168-187.
- 28.- Dawenport H W. Ethanol damage to canine oxyntic glandular mucosa. *Proceedings of the Society for Experimental Biology and Medicine* 1967; 126: 657-662.
- 29.- Dawenport H W. Gastric mucosal hemorrhage in dogs: effects of acid, aspirin and alcohol. *Gastroenterology* 1969; 56: 439-449.
- 30.- Ortega R, Torres M A, González de Frutos C. Anisakiasis gastrointestinal. Estudio de una serie de

- 25 pacientes. *Gastroenterología y Hepatología* 2003; 26: 341-346.
- 31.- Masui N, Fujima N, Hasegawa T. Small bowel strangulation caused by parasitic peritoneal strand. *Pathology International* 56: 345-349.
- 32.- Soria V, Carrasco M, Ramírez P, Parrilla P. Ischemic necrosis of the spleen and gastric fundus. A rare complication of acute pancreatitis. *Gastroenterol Hepatol* 1999; 22: 209.
- 33.- García-Aguilar J, Mayol Martínez J, Alonso Lera S, et al. Necrotizing gastroenteritis associated with inflammatory bowel disease. *Rev Esp Enferm Dig.* 1997; 89: 715-717.

Correspondencia a:
Dr. Arnoldo Riquelme P.
E-mail: arnoldoriquelme@gmail.com